

Når hestehjertet får stød

- behandling af atrieflimmer med elektrisk konvertering

TEKST RIKKE BUHL¹, EVA HESSELKILDE², HELENA CARSTENSEN³, SARAH D. NISSEN⁴ OG CHARLOTTE HOPSTER-IVERSEN⁵

¹Professor, dyrlæge, ph.d.

²Postdoc, dyrlæge, ph.d.

³Klinikdyrlæge, dyrlæge, ph.d.

⁴Dyrlæge, ph.d.-studerende

⁵Lektor, dyrlæge, ph.d., Dipl ECEIM

Institut for Klinisk Veterinærmedicin, Det Sundhedsvidenskabelige Fakultet, Københavns Universitet

Summary

Atrial fibrillation (AF) is one of the most common pathological arrhythmia in horses. AF often causes reduced performance and may represent a safety issue for the rider or driver. Treatment of the arrhythmia can be attempted either medically (quinidine sulphate) or electrically. Electrical cardioversion is performed by applying electrical shock to the heart with the goal of a simultaneous depolarization of the atria, allowing the sinus node to reestablish sinus rhythm. Transvenous electrical cardioversion (TVEC) is not without risk for the patient, but correctly applied the method is safe, well tolerated by the horses and has a high success rate. This case report describes successful electrical cardioversion conducted in two horses with AF referred to the Large Animal University Hospital, University of Copenhagen, which is the first hospital in Scandinavia to electrically cardiovert AF. The TVEC method is discussed and compared to medical treatment with quinidine sulphate.

Sammendrag

Atrieflimmer (AF) er en af de hyppigst forekommende arytmier hos heste. Lidelsen forårsager nedsat præstation og kan udgøre en sikkerhedsrisiko for rytteren. Arytmien kan behandles medicinsk med kinidin-sulfat eller ved at støde hjertet, hvorved de elektriske impulser i hjertet nulstilles simultant. Herefter overtager sinusknuden den elektriske styring, og hjertets rytme normaliseres. Den transvenøse elektriske konvertering (TVEC) er ikke uden risici, men korrekt udført er metoden sikker, skånsom for hestene og har høj succesrate. Denne kasuistik beskriver anvendelsen af TVEC til konvertering af to heste med AF, der blev henvist til Universitetshospitalet for Store Husdyr, Københavns Universitet, som er det første hospital i Skandinavien, der tilbyder behandlingen. Metoden diskuteres i forhold til den traditionelt anvendte medicinske konvertering med kinidin-sulfat.

Atrieflimmer (AF) også kaldet forkammerflimmer er en af de hyppigst forekommende klinisk relevante arytmier hos heste, og prævalensen rapporteres mellem 0,2 - 2,5% afhængigt af hestepopulationen [1; 2]. Ligeledes ses meget høj frekvens af sygdommen hos mennesker, og lidelsen er forbundet med forøget dødelighed [3].

Atrieflimmer er en rytmeforstyrrelse i hjertets elektriske system, hvor sinusknuden, som normalt styrer hjerterytmen, er sat ud af funktion. Hjertets forkamre fungerer derved ikke længere tilstrækkeligt, og fyldning af ventriklerne nedsættes med nedsat minutvolumen til følge [4]. Ved elektrokardiografisk (EKG) undersøgelse ses karakteristisk uens afstand mellem QRS-komplekserne, F-takker

på grundlinjen, og det er ikke muligt at identificere P-takker (figur 1).

Lidelsen opdages ofte tilfældigt hos særligt rideheste, der ikke belastes maksimalt, og rytteren derfor ikke bemærker, at hesten har nedsat hjertefunktion. Derfor kan lidelsen have været til stede i lang tid, ja nogle gange år, før det bliver diagnosticeret, og behandling eventuelt iværksættes.

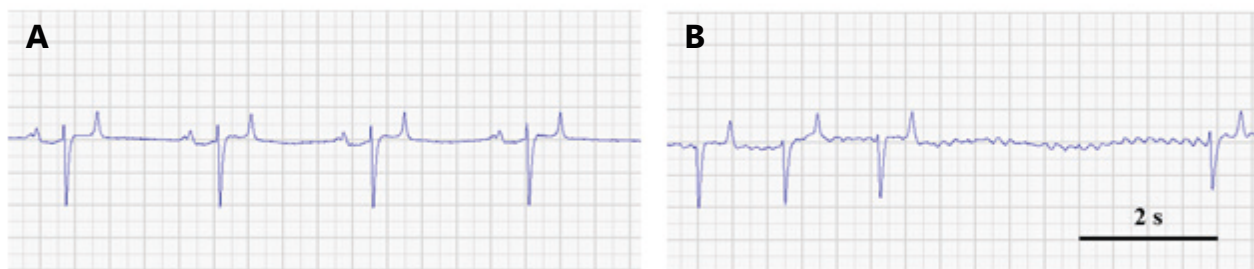
Hos væddeløbsheste diagnosticeres lidelsen ofte hurtigt, da hesten ikke kan præstere tilfredsstillende, når arytmien er tilstede [5]. Heste menes at være prædisponeret for udvikling af AF på baggrund af deres høje vagale (parasympatiske) tonus i hvile samt atriernes størrelse.

En høj andel af heste med AF har

ingen tegn på anden underliggende hjertelidelse i form af strukturelle forandringer i hjertet – sådanne tilfælde betegnes »lone AF«, men hos andre heste er forstørrede hjertekamre og bl.a. hjerteklapinsufficienser prædisponerende for lidelsens udvikling [6].

Atrieflimmer kan behandles enten medicinsk eller elektrisk. Ved den traditionelle medicinske behandling indgives kinidin-sulfat peroralt i stigende doser, indtil konvertering til normal hjerterytme (sinusrytme) opnås, eller behandling må afbrydes grundet bivirkninger [7].

Kinidin er et klasse 1A-antiarytmikum, som blokerer natrium- og visse kaliumkanaler i hjertet (samt alle andre organsystemer), og dermed bliver hjertecellerne mindre eksiterbar-



Figur 1. EKG fra hest med sinusrytme (A) og atrieflimmer (B). Ved sinusrytme ses regelmæssig afstand mellem QRS-komplekserne, ligesom der forekommer en P tak før hvert QRS-kompleks. Ved atrieflimmer ses uregelmæssig afstand mellem QRS-komplekserne, F-takker på grundlinjen, ligesom der ikke kan erkendes P-takker.

re, hvilket ved succesfulde behandlinger vil resultere i, at sinusknuden overtager den elektriske styring af hjertet, og sinusrytme genetableres. Behandlingen er desværre forbundet med flere utilsigtede bivirkninger. Generelt bliver dyrene nedstømte og anorektiske, og hos flere udvikles kolik, diarre og laminitis. Derudover ses potentielt fatale påvirkninger af særligt hjerteventriklernes, hvor forlængede QRS-komplekser og ventrikulære arytmier ofte vil resultere i, at behandling må seponeres inden succesfuld konvertering til sinusrytme. Hos heste, hvor AF har været til stede længere end tre måneder, er kinidin-sulfat-behandling ofte ikke succesfuld, og hesten forbliver i AF.

Udover kinidin-sulfat er andre medicinske behandlinger forsøgt, bl.a. flekainid, men ingen af disse behandlingsmuligheder har vist sig bedre eller mere sikker end kinidin-sulfat [8].

Ved den elektriske konvertering er succesraten omkring 98 % selv hos heste med længerevarende AF, og for kinidin-sulfat mellem 60-80 % [7]. Også i humane patienter med AF er elektrisk konvertering effektiv (kaldet DC- (direct current) konvertering), og derfor tilbydes elektrisk behandling ofte som førstevalg hos mennesker med AF.

Humant udføres elektrisk konvertering via elektroder påklippet brystkassen, men da heste har meget større brystkasse, placeres elektroderne inde i hjertet, hvorfor det hos hest omtales »transvenøs elektrisk konvertering« (TVEC). Formålet med denne behandling er at påføre for kamrene elektrisk strøm, hvorved de elektriske impulser i hjertet nulstilles simultant, og herefter forventes det, at sinusknuden initierer og opretholder sinusrytmen. Den elektriske konvertering foretages i fuld anæstesi.

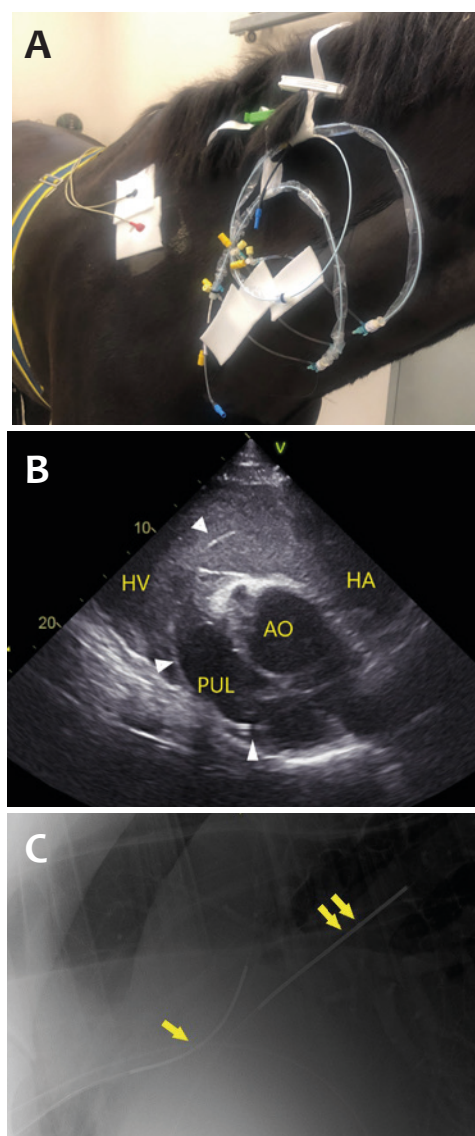
Selvom elektrisk konvertering er effektiv i behandlingen af AF hos heste og mennesker, er tilbagefaldsraten høj hos begge arter [6]. Særligt strukturelle forandringer i hjertet, samt hvis patienterne har haft lidelsen ubehandlet i længere tid, øger risikoen for tilbagefald. Derfor er tidlig indsættelse af behandling hos både heste og mennesker helt afgørende for en varig behandlingseffekt.

Formålet med denne kasuistik er at beskrive anvendelsen af TVEC til konvertering af to heste med AF, der blev henvist til Universitetshospitalet for Store Husdyr, Københavns Universitet i november 2019.

Præsentation af patienter

Hest A: 7 år gammel DV-vallak, anvendes til dressurridning. Ejer havde købt hesten for ca. 1 år siden, hvor der i forbindelse med handelsundersøgelsen blev anmærket, at hesten havde mange pauser ved auskultation af hjertet, hvilket blev tolket som 2.-grads atrioventrikulære blok (2AV blok). Et år senere henvistes patienten til yderligere udredning på hospital, da rytteren fandt hesten træg under ridning. Et EKG bekræftede den auskultatoriske mistanke om AF. Ultralydsskanning viste et hjerte af normal størrelse og funktion, dog fandtes moderat trikuspidalinsufficiens. Ellers var der intet at bemærke til den kliniske undersøgelse. Hesten blev anæsteseret og underkastet TVEC, hvorved hjertet blev konverteret til sinusrytme efter afgivelse af to elektriske stød. Opfølgning 2 måneder efter konverteringen viste, at hesten stadig var i sinusrytme.

Hest B: 9 år gammel DV-vallak, anvendes til middelsvær springning. Ved handelsundersøgelse konstateredes uregelmæssig hjerterytme, der ved EKG blev diagnosticeret som AF. >



Figur 2. A) Placering af introducer-katetre i v. jugularis dextra, samt indføring af elektroder i hhv a. pulmonalis sinistra, højre ventrikel og højre atrium. B) Ultralydsbillede visende lokalisation af katetret endende ud i a. pulmonalis sinistra (pilespidser). C) Røntgenoptagelse af thorax, hvor placeringen af elektroderne i hhv. højre atrium (enkelt pil) og a. pulmonalis sinistra (dobbel pil). HA: Højre atrium, HV: Højre ventrikel, AO: Aorta, PUL: Pulmonalarterie.

Figur 3. Hesten placeres i sideleje på venstre side, ben og hove polstres, og benene fikseses i kranen, for at undgå utilsigtede spark under strømtilførslen.



Ultralydsskanning af hjertet viste hjerte af normal størrelse og funktion uden hjerteklapinsufficiens. Initialt blev der forsøgt en medicinsk behandling med kinidin-sulfat, men efter fire doseringer måtte behandlingen seponeres som følge af bivirkninger i form af takykardi og ventrikulære arytmier. Som følge deraf, blev det besluttet at forsøge konvertering med TVEC. Hesten blev anæstetiseret, og hjertet blev konverteret til sinusrytme efter afgivelse af fire elektriske stød. Opfølgning 2 måneder efter konverteringen viste, at hesten stadig var i sinusrytme.

Transvenøs elektrisk konvertering (TVEC) af atrieflimmer i heste

Konverteringen foretages under fuld anæstesi, men placering af elektroderne foretages på stående let sederet hest. Korrekt placering af elektroderne kan være tidskrævende og vanskeligt, men er helt afgørende for at få et succesfuldt resultat. For at minimere risikoen for tilbagefald af AF efter konvertering bliver hestene forbehandlet med 2 mg/kg sotalol PO bid i 2 dage før TVEC og i de første uger efter indgrebet. Sotalol har betablokerende effekt og er samtidig et klasse III-antiarytmikum,

der blokerer kaliumkanaler med forlængelse af kardiomyocytternes refraktærperiode.

Præoperativ procedure

Under sedation og lokalbedøvelse blev 3 introducer-katetre placeret i *v. jugularis dextra* med guidewire (7F, Ultimum, St Jude Medical, Glostrup, Danmark) (figur 2). I *v. jugularis sinistra* blev et standardvenekateter (12G, Mila, E-VET, Haderslev, Danmark) til kastning og anæstesi af hesten placeret. Via introducer-katetre blev de strømførende elektroder (TVEC electrodes, Gaeltec, Isle of Skye, Skotland) placeret. Den første elektrode førtes via *v. jugularis* og *v. cava cranialis* ind i højre atrium og videre via højre ventrikel ud i *a. pulmonalis sinistra*. Gennem det andet introducer-kateter blev en pacing-elektrode (Inquiry Diagnostic catheter, St Jude Medical, Glostrup, Danmark) placeret i højre ventrikel (denne elektrode fungerede som en nødelektrode, der kunne give stød i ventriklen i tilfælde af asystoli efter strømstød er påført hjertet). Slutligt blev endnu en strømførende elektrode placeret i højre atrium. Placeringen blev foretaget ultralyds-guidet (figur 2), og endeligt konfirmeret røntgenologisk (figur 2).

TVEC-elektroderne blev fikseret, når placeringen fandtes tilfredsstillende.

Anæstesi

Efter korrekt placering af de strømførende elektroder blev hestene behandlet med 1,1 mg/kg flunixin iv og 22.000 IE/kg benzylpenicillin iv. Hestene blev kastet i 2,2 mg/kg ketamin og 0,06 mg/kg iv midazolam efter sedation. For at minimere risikoen for, at elektrodeplaceringen ændredes under kastningen, blev hestene induceret kontrolleret og lagt forsigtigt på venstre side i polstret kateboks. Anæstesien blev vedligeholdt med isofluran og ilt (5l/min) samt kontinuerlig infusion af dexmedetomidin (5 ml/time), da denne balancerede anæstesi anses for at have mindst negativ effekt på hjertets minutvolumen, idet isofluran-tilførslen kan reduceres betragteligt, og dexmedetomidin anses for at være kardioprotektiv [9] såvel som anti-arytmisk [10].

For at minimere selvtraume under strømafgivelsen, hvor hestene kan risikere at sparke sig selv, blev hestene placeret på gulvet i polstret kateboks, ligesom benene og hovene blev polstret og fikseret (figur 3).

Elektrisk konvertering

Efter korrekt placering af hestene blev elektroderne koblet til defibrillatoren (Lifepak 20e Defibrillator, Physio-Control, Maastricht, Holland), og efterfølgende blev det kontrolleret, at de intrakardielle signaler udgik fra atrierne, og – meget vigtigt – ikke fra ventriklene.

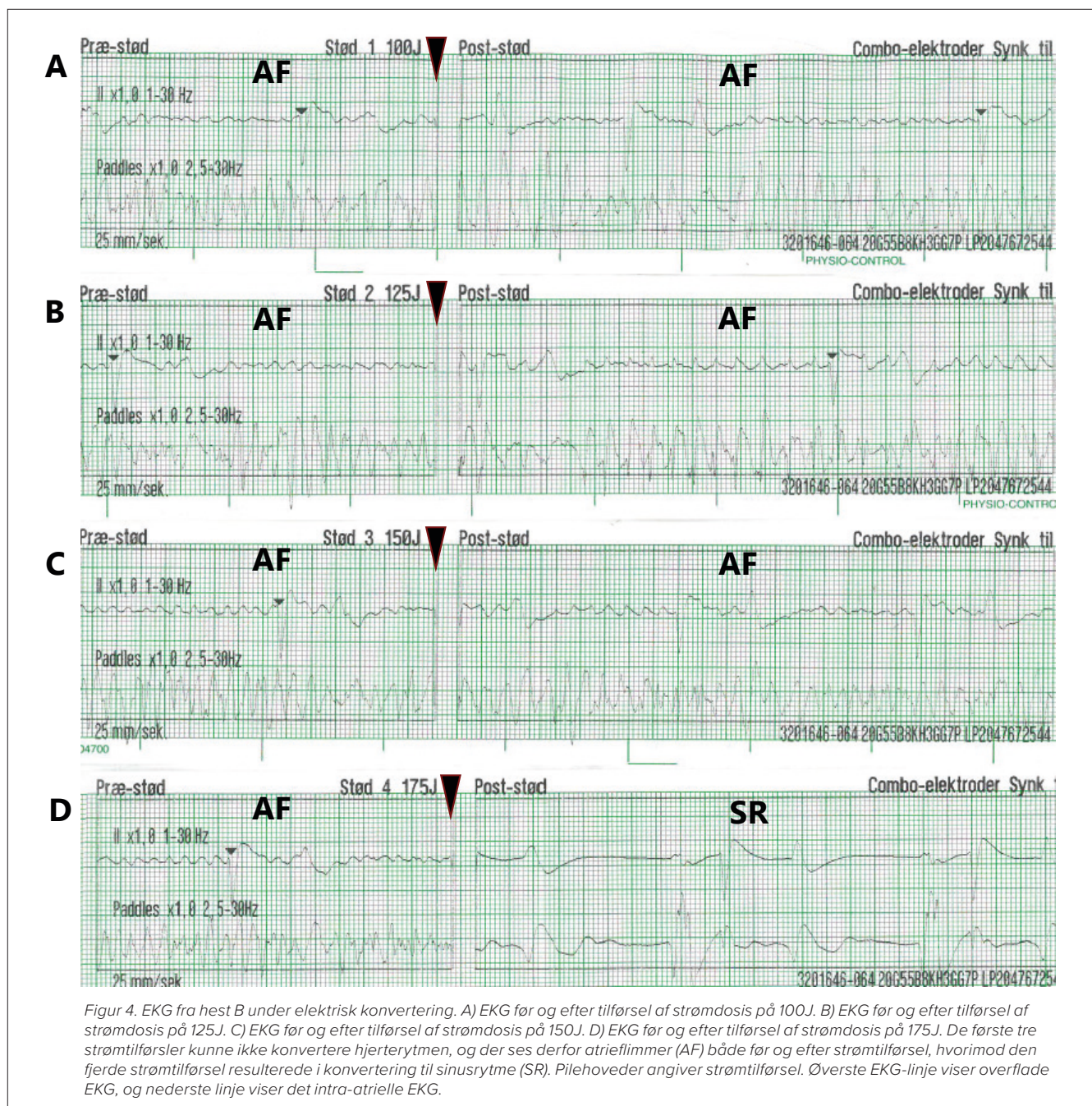
Nødelektroden i højre ventrikel blev koblet til et elektrofysiologisk system (EP-system, St. Jude Medical, Glostrup, Danmark), som kan afgive strøm til ventriklen i tilfælde af hjertestop. Herefter registreredes, hvorvidt defibrillatoren synkroniserede korrekt med de intrakardielle elektroder,

således at QRS-komplekserne blev korrekt registreret ved hver eneste hjerteslag. Dette er livsvigtigt, idet synkronisering på en T-tak kan føre til strømavgivelse i repolariseringsfasen, hvilket som oftest vil føre til irreversibelt hjertestop.

Første strømstyrke blev sat til lav dosis på 100 Joule (J), som blev øget gradvist med to minutters intervaller indtil konvertering (figur 4). Forud for hver strømavgivelse blev området sikkerhedsleared, så intet personel berørte dyret eller udstyret. Maksimal dosis, der kan tilføres, er 360 J, og stød med denne høje energi kan kun udføres få gange, før risikoen for hjer-

temuskelskade stiger. Skulle konverteringen til sinusrytme ikke være succesfuld, kan det være nødvendigt at omplacere de elektriske elektroder. Afsluttende kan det ultimativt være nødvendigt at opgive proceduren, hvis hesten har ligget i anæstesi i længere tid (> 2 timer), eller hvis gentagne elektrodstød med høj energi er uden succes. De her rapporterede cases blev konverteret med henholdsvis 125J og 175J.

Efter konvertering til sinusrytme og observation af hjerterytmen (figur 4), blev katetrene fjernet, anæstesen bragt til ophør, hvorefter hestene blev hjulpet op ved assisteret opvåg- >



ning. Samlet anæstesitid for hestene var henholdsvis 35 og 45 minutter. Video, hvor hest A konverteres, kan ses på www.ecg.ku.dk.

Postoperativ behandling

Hestene blev monitoreret i 48 timer med EKG, ligesom forkamrenes kontraktilitet blev undersøgt ved ultralydsskanning. Hestene blev behandlet med 2 mg/kg sotalol PO bid i 28 dage for at stabilisere hjerterytmen og mindske antallet af præmature atriekontraktioner. Begge heste var upåvirkede efter behandlingen, og der var ingen anmærkninger til den kliniske undersøgelse i dagene efter proceduren.

Diskussion

Ovenstående beskrivelse af TVEC til behandling af atrieflimmer i heste viser, at metoden fungerer godt og er sikker at anvende, såfremt procedurerne udføres korrekt.

Da heste med længerevarende AF er vanskelige at konvertere medicinsk, særligt på grund af de potentielt fatale bivirkninger, der følger med denne behandling, er elektrisk konvertering en langt mere skånsom og effektiv behandling af hestene [7]. Andre patienter, hvor TVEC med fordel kan anvendes, er heste med ventrikulære arytmier såvel som heste, der har meget høj hjertefrekvensrespons ved ophidselse, samt heste, der har reageret med alvorlige bivirkninger på kinidin-sulfat, eller hvor den medicinske behandling ikke var succesfuld.

Placeringen af elektroderne kræver både erfaring og tålmodighed, og denne del af proceduren er af afgørende vigtighed, idet fejlagtig placering kan umuliggøre konvertering, og i værste fald kan en fejlplacering af elektroderne føre til ventrikelflimmer og hestens død. Derfor er både ultralydsskanning og thorax-røntgen afgørende billeddiagnostiske modaliteter for at sikre korrekt placering af disse.

Elektrisk konvertering af AF i humane patienter foretages rutinemæssigt. Den største bivirkning og komplikation er forekomst af embolier, der løsnes fra atrieerne (eller dissens aurikler) under konverteringen, hvorfor blodfortyndende medicinering af humane patienter er essentielt [11]. Det tyder ikke på, at heste har risiko for dannelse af embolier, og derfor indgår blodfortyndende medicin ikke i protokollen.

For at minimere anæstesiens belast-

ning på myokardiet blev der gennemført en balanceret anæstesi, hvor mængden af isofluran reduceredes ved kontinuerlig infusion af dexmedetomidin [12]. Efterfølgende monitorering af troponin I (hjertermarkør for myokardieskade) viste ingen stigning, hvorfor hjertemuskelstrukturen sandsynligvis ikke led mærkbar skade ved strømafgivelsen. Anæstesen er desuden som regel kortvarig, hvorfor anæstesen generelt må anses som minimalt belastende for hestene.

Selvom den elektriske konvertering på mange måder er fordelagtig i forhold til den medicinske behandling med kinidin-sulfat, kan kinidin-sulfat med fordel anvendes til fx væddeløbsheste, hvor arytmien er akut opstået, idet disse tilfælde ofte konverteres efter indgift af få doser.

Oplysning om prisen for henholdsvis medicinsk behandling for et ukompliceret forløb og for elektrisk konvertering for et ukompliceret forløb kan fås ved henvendelse til Universitetshospitalet for Store Husdyr.

Konklusion

Elektrisk konvertering af AF er en skånsom metode og er at foretrække ved heste med AF, hvor lidelsens varighed er ukendt eller kronisk. Korrekt placering af elektroder er afgørende for et godt resultat. Recidivfrekvensen er ens, hvad enten hesten konverteres medicinsk eller elektrisk.

Tak til Højgaard Hestehospital for patienthenvisning.

Efterskrift

Den ene hest har fire måneder efter konvertering udvist perioder med paroxysmal (anfaldsvis) atrieflimmer, hvilket er detekteret ved hjælp af en såkaldt loop recorder. Den placeres subkutant og monitorerer kontinuerligt hjerterytmen, og ved tilfælde af atrieflimmer gemmes korte EKG-episoder fra anfaldene. Loop recorderen kan løbende aflæses, og det er ved disse aflæsninger, at de periodevis anfald af atrieflimmer er diagnosticeret. Hesten har således ikke persisterende atrieflimmer, hvorfor der pt. er ingen behandling for denne tilstand. Hvis hesten på et tidspunkt får persisterende atrieflimmer, kan elektrisk eller medicinsk behandling iværksættes.

Referencer

- [1] Physick-Sheard, P., Kraus, M., Basrur, P., McGurrin, K., Kenney, D. and Schenkel, F. (2014) Breed predisposition and heritability of atrial fibrillation in the Standardbred horse: a retrospective case-control study. *Journal of veterinary cardiology: the official journal of the European Society of Veterinary Cardiology* 16, 173-184.
- [2] Ohmura, H., Hiraga, A., Takahashi, T., Kai, M. and Jones, J.H. (2003) Risk factors for atrial fibrillation during racing in slow-finishing horses. *Journal of the American Veterinary Medical Association* 223, 84-88.
- [3] Iwasaki, Y.K., Nishida, K., Kato, T. and Nattel, S. (2011) Atrial fibrillation pathophysiology: implications for management. *Circulation* 124, 2264-2274.
- [4] Hesselkilde, E.Z., Carstensen, H., Flethoj, M., Fenner, M., Kruse, D.D., Sattler, S.M., Tfelt-Hansen, J., Pehrson, S., Braunstein, T.H., Carlson, J., Platonov, P.G., Jespersen, T. and Buhl, R. (2019) Longitudinal study of electrical, functional and structural remodelling in an equine model of atrial fibrillation. *BMC cardiovascular disorders* 19, 228.
- [5] Buhl, R., Carstensen, H., Hesselkilde, E.Z., Klein, B.Z., Hougaard, K.M., Ravn, K.B., Loft-Andersen, A.V., Fenner, M.F., Pipper, C. and Jespersen, T. (2018) Effect of induced chronic atrial fibrillation on exercise performance in Standardbred trotters. *Journal of veterinary internal medicine / American College of Veterinary Internal Medicine*.
- [6] Decloedt, A., Schwarzwald, C.C., De Clercq, D., Van Der Vekens, N., Pardon, B., Reef, V.B. and van Loon, G. (2015) Risk factors for recurrence of atrial fibrillation in horses after cardioversion to sinus rhythm. *Journal of veterinary internal medicine / American College of Veterinary Internal Medicine* 29, 946-953.
- [7] Reef, V.B., Bonagura, J., Buhl, R., McGurrin, M.K., Schwarzwald, C.C., van Loon, G. and Young, L.E. (2014) Recommendations for management of equine athletes with cardiovascular abnormalities. *Journal of veterinary internal medicine / American College of Veterinary Internal Medicine* 28, 749-761.
- [8] Carstensen, H., Hesselkilde, E.Z., Fenner, M., Loft-Andersen, A.V., Flethoj, M., Kanters, J.K., Sattler, S.M., Tfelt-Hansen, J., Pehrson, S., Jespersen, T. and Buhl, R. (2018) Time-dependent antiarrhythmic effects of flecainide on induced atrial fibrillation in horses. *Journal of veterinary internal medicine / American College of Veterinary Internal Medicine* 32, 1708-1717.
- [9] Lawrence, C.J., Prinzen, F.W. and de Lange, S. (1996) The effect of dexmedetomidine on the balance of myocardial energy requirement and oxygen supply and demand. *Anesthesia and analgesia* 82, 544-550.
- [10] Chrysostomou, C., Beerman, L., Shiderly, D., Berry, D., Morell, V.O. and Munoz, R. (2008) Dexmedetomidine: a novel drug for the treatment of atrial and junctional tachyarrhythmias during the perioperative period for congenital cardiac surgery: a preliminary study. *Anesthesia and analgesia* 107, 1514-1522.
- [11] Airaksinen, K.E., Gronberg, T., Nuotio, I., Nikkinen, M., Ylitalo, A., Biancari, F. and Hartikainen, J.E. (2013) Thromboembolic complications after cardioversion of acute atrial fibrillation: the FinCV (Finnish CardioVersion) study. *Journal of the American College of Cardiology* 62, 1187-1192.
- [12] Marly-Voquer, C., Schwarzwald, C.C. and Bettschart-Wolfensberger, R. (2016) The use of dexmedetomidine continuous rate infusion for horses undergoing transvenous electrical cardioversion—A case series. *The Canadian veterinary journal. La revue veterinaire canadienne* 57, 70-75.